

د. عماد أحمد إبراهيم الصياد*

الملخص:

كان من بين الطقوس المصاحبة للموكب الجنائزي في عصر الدولة الحديثة وما تلاها، واحدة من الطقوس التي يمكن أن تتسم بالقسوة والغرابة، حيث يتم فيها بتر الساق الأمامية لصغير العجل حياً وفي كثير من الأحيان في حضور أمه. وقد شهدت الدلائل الأثرية التي تصور تلك العملية أن ما بعدها حين يصور العجل واقفاً على قوائمه الثلاثة تنوعاً في مصادرها، فمنها ما ورد ضمن مناظر الجنازة على جدران بعض من مقابر الأفراد، والبعض الآخر ورد على البرديات الجنائزية. وقد كان الخط في تفسير تلك الطقسة هو الدافع الأساسي لإعادة النظر في دراسة تفاصيلها وإجراءاتها، خاصة وأن كافة الباحثين قد أجمعوا على الربط بين تلك الطقسة والمنظر الشهير لقطع وتقديم فخذ الثور "خبش"، وقد استندت تلك الآراء على ظهور أحد الكهنة بجوار مشهد صغير العجل ذو القوائم الثلاثة وهو يحمل فخذ الثور متوجهاً بها صوب المومياء، وكأن تلك الفخذ قد انتزعت من هذا العجل، والواقع أن هناك فصل تام بين الأمرين.

فيبدو من هيئة الفخذ التي يحملها الكاهن مهرولاً أنها لا تتسق وهيئة صغير العجل والذي تم بتر ساقه من أعلى مفصل الركبة بقليل، أضف إلى ذلك أن هناك من المناظر ما كان يهول كاهنين أحدهما ممسكاً بالفخذ والآخر بالقلب، وهو الأمر الذي لا يستوي صحته أن تنسب كل من الفخذ والقلب لصغير العجل الذي يصور واقفاً ولا يزال على قيد الحياة.

وحقيقة الأمر، فقد كانت تهدف هذه الطقسة بكل معطياتها إلى دلالة هامة في الفكر الديني عند المصري القديم، فصغير العجل ودلالته في الكتب الدينية، والساق الأمامية خصيصاً للعجل وأهميتها وكيفية التعبير عنها في الفن المصري القديم، وكذلك علامة الساق في اللغة المصرية القديمة ومعناها، كل تلك الأمور إذا وضعت في الاعتبار فسوف يتبين أن العجل وساقه الأمامية لهما دلالة هامة عند المصري القديم، حيث كانت تُعبر عن إعادة الولادة للمتوفى، وهنا يمكن اعتبارها طقسة منفردة قائمة بذاتها مصاحبة لطقسة تقديم فخذ الثور وليست صورة منها.


* مدرس بقسم التاريخ والآثار المصرية والإسلامية كلية الآداب - جامعة الإسكندرية

وليس بغريب أن نربط بين صغير العجل والولادة الثانية في العالم الآخر، خاصة وأن نصوص الأهرامات في عصر الدولة القديمة قد مزجت بين صورة الملك حين ولادته الثانية بصغير العجل حديث الولادة.

الكلمات المفتاحية :

طقسة - عجل - الساق - قاسية - جنازية - الفخذ - فتح الفم - الكاهن - ثور - بتر - البعث - نحيب

طرح Weigall في مقال له مطلع القرن الماضي^١ تساؤلاً حول ماهية إحدى طقوس الجنازة في مصر القديمة، والتي بدت في مغزاها غامضة وغير مفهومة، خاصة وأنها تتخذ طابع القسوة والدموية بما لا يتفق مع هيبة مناظر الجنازة من ناحية، وبما يخالف سلوك المصري القديم المتوازن في حياته الإجتماعية من ناحية أخرى. وأقصد بها طقسة بتر الساق الأمامية لعجل صغير وهو لا يزال على قيد الحياة، والتي بدأ ظهورها في مناظر قليلة من مقابر الأفراد وكذا بعض البرديات الجنزية ابتداءً من عصر الأسرة التاسعة عشر.

وقد نحى الباحثون في تفسيرهم لهذا الإجراء بالربط المباشر بينه وبين إحدى مراحل طقسة فتح الفم والتي يقوم بها الكاهن "سم"، حين يُقرب الفخذ  بعد فصلها من الجسد إلى فم المومياء مستعيناً بالقوة السحرية الكامنة بتلك الفخذ في بث الحياة والقوة للمومياء حتى تتمكن من الحركة مرة أخرى في العالم الآخر.^٢ وتجدر الإشارة أن هذا الدور الجنزي للفخذ لم يكن وليد عصر الدولة الحديثة بأي حال من الأحوال، بل ظهر له وجوداً في نصوص الأهرامات منذ عصر الدولة القديمة وخاصة في هرم "مري ان رع" وخلفاؤه، حيث قارب المصري القديم بين السمات الشكلية للفخذ وبين المجموعة النجمية المعروفة بإسم "الدب الأكبر" والتي ارتبطت في ذهن المصري القديم بالأبدية والخلود.^٣ (شكل ١) لذا فكان تقريب الفخذ لفم المومياء تهدف إلى منح المتوفى أبدية تلك النجوم.

أضف إلى ذلك أن مناظر تقدمية الفخذ كانت من العناصر الرئيسية التي تتزين بها جدران المقابر وموائد القرابين منذ عصر الدولة القديمة.^٤ وفي هذه الحالة ابتعدت تماماً عن الجانب السحري والجنائزي، حيث كانت تمثل فقط مصدرًا هاماً لغذاء الـ"كا" جنباً إلى جنب مع صنوف الطيور والخبز والخضر والفاكهة ضمن قوائم القرابين.

^١ A. E. P. B, Weigall., "Funeral Ceremony", pp. 10-12.

^٢ C, Andrews., Egyptian Mummies, p.73.

^٣ A. M, Roth., "Fingers, Stars and the Opening of the Mouth ", p.70, fig.10.

^٤ S, Hassan., Excavations at Giza, IV, fig. 122; N. De. G, Davies., The Mastaba of Ptahhetep, PL. XXVI.

إلا أن حقيقة الأمر، أن فخذ الثور سألقة الذكر والمعروفة باسم *hps* إنما تتعد كلياً عن تلك الطقسة التي أشار لها Weigall، وأن العلاقة التي أوجدها الباحثون بينهما، إنما قد جانبهم فيها الصواب، حيث يمكن التأكيد على ذلك من خلال أمرين، الأول هو أن تلك الفخذ يتم قطعها من ثور بالغ وليس صغير العجل، وقد أمدتنا مناظر المقابر طوال العصور الفرعونية بمراحل إعداد الثيران وتوثيقها بالحبال وذبحها ثم عملية فصل الفخذ التي تستخدم إما كقربان أو في طقسة فتح الفم كما سلف الذكر. (شكل ٢) الأمر الثاني وهو أن الطقسة موضوع الدراسة لا تتعامل مع الفخذ في الأصل، بل أنها تتعامل مع الساق بعد أن يتم بترها من أعلى ركة العجل. (شكل ٣)

وتأكيداً على ما سبق، فإن المناظر ذاتها التي اعتمد عليها الباحثون لإقرار آرائهم في العلاقة ما بين بتر ساق العجل وطقسة فتح الفم، هي نفسها التي قد تدحض هذه الآراء والتي سوف يستعرضها الباحث بالدراسة.

قدمت بردية *hw-nfr* من عهد الملك "سيتي الأول" والمحفوظة في المتحف البريطاني، صورة واضحة لعجل صغير وقد تم بتر إحدى ساقيه الأماميتين ويقف على قوائمه الثلاث، (شكل ٤) ومن خلفه صورت أمه رافعة رأسها في نحيب وصراخ على ألم صغيرها. ومن أمامهم يظهر اثنين من الكهنة يركضان، أحدهما يحمل في يديه الفخذ بينما الآخر يحمل القلب، ويتجهان نحو المومياء كي يمنحها قوة الحركة الكامنة في الفخذ والقلب اللذان انتزعا حديثاً. وكان لتقارب المشهدين في المنظر الدور الرئيس في أن البعض قد نسب تلك الفخذ وذاك القلب للعجل الصغير! ° والحقيقة أن هذا الرأي يخالف المنطق في تصوير العجل واقفاً، فإذا ما سلمنا فرضاً أن الفخذ تخص العجل، فكيف يتم انتزاع القلب منه ولا يزال واقفاً على قيد الحياة؟ لذا فالرأي الأقرب إلى الصواب أن كلاً من الفخذ والقلب غير مقبول أن ينتسبا إلى العجل وإنما يخصان ثور بالغ قد تم ذبحه ضمن إجراءات طقوس الدفن. ويمكن تأكيد هذا الرأي من خلال منظر مشابه من كتاب الموتى تم تسجيله على بقايا لفائف كتانية لإحدى الموميאות، ومعرضة بمتحف فرويد بلندن، وفيه نجد ثوراً ملقى على الأرض وقد تم ذبحه ويهم أحد الكهنة بقطع الفخذ منه، بينما يظهر إلى جواره عجلاً صغيراً يهرول مفزوعاً من مصيره ولا تزال قوائمه الأربعة موجودة، مؤكدة بذلك على وجوب عدم الربط بين طقسة تقديم فخذ الثور وعملية بتر الساق التي يتعرض لها العجل. ^١ (شكل ٥)

وفي منظر آخر أكثر وضوحاً على بردية هيراطيقية من أبيدوس ومعرضة في متحف معهد الدراسات الشرقية بشيكاغو، لشخص يدعى *nh ps.f hry* وتنتهي لنهايات العصر الصاوي، يظهر فيها أحد الكهنة حاملاً الفخذ بعد فصلها، وفي الوقت

° J. H. Tylor., Journey Through the Afterlife, p. 88; E. Teeter., Religion and Ritual, p. 141.

^١ R. A. Caminos., "Mummy Bandages", pp. 340-341.

ذاته يظهر من خلفه عجلًا صغيرًا يهرول نحو أمه التي تقف أمامه ولا يزال واثبًا على قوائمه الأربعة.^٧ (شكل ٦) كما يمكن مقارنة الأمر ذاته على بردية هيروغليفية من العصر المتأخر لشخص يدعى *h^cpy-^cnh* كانت قد بيعت في مزاد Sotheby عام ١٩٣٢م، وفيها تظهر مناظر الفصل الخامس عشر من كتاب الموتى لتحاكي مناظر الفصل الأول من الكتاب نفسه في عصر الدولة الحديثة والمتعلقة بطقوس الجنائز، حيث نجد ثورًا ملقى على المذبح وموثوق الأقدام ويهم أحد الكهنة بقطع الفخذ منه بعد ذبحه، وإلى جانبه يظهر الشكل المألوف للعجل الذي يهرول خوفًا من مصيره القريب.^٨ (شكل ٧) ويُعد اللافث للنظر في هذا المنظر، أن الفخذ يتم قطعها بوضوح من الثور الملقي على الأرض دون المساس بالعجل.

ومما سبق يمكن القول أن الاعتقاد السائد عن العلاقة ما بين بتر ساق العجل واستخدام الفخذ في طقوسة فتحة الفم أصبح غير مقبول بالدليل الأثري. فقد بات واضحًا أن الفخذ تخص الثيران وليس صغار العجول، حيث أن الأولى كانت تقدم كأضحيات في الموكب الجنزي ليتم ذبحها ثم تقطع الفخذ لإتمام طقوسة فتحة الفم من خلال القوة السحرية للدماء التي تنسال منها فضلًا عن الحركة العضلية لها والتي تستمر في الإرتعاش لفترة وجيزة بعد بترها.^٩ لذا فليس غريبًا أن نجد الكاهن المرتل يصيح في من يحملها بالقول: "فلتجري سريعًا بها".^{١٠}

أما الأمر الآخر والذي يجب إيضاحه في هذا الصدد، أن ما يتم بتره من العجل الصغير ليس الفخذ كما هو الحال في مناظر الثيران، بل كان يتم فصلها من أعلى الركبة بقليل وهو ما دل عليه المنظر من مقبرة *Pth ms* من الأسرة التاسعة عشرة.^{١١} (شكل ٣)

والسؤال الآن: ما هو دور العجل في الطقوس الجنزية؟ أفادت الدلائل الأثرية منذ عصر الدولة القديمة أن العجول كانت واحدة من التقدّمات الهامة التي تزخر بها المواكب الجنزية،^{١٢} في الوقت ذاته الذي غابت عن تلك المناظر تصوير لعملية ذبح هذه العجول أو تقديم أي من أجزاء جسدها ضمن قوائم القرابين، لذا فمن المرجح أنها كانت تستخدم في غرض طقسي له مغزى في عملية الدفن. إلا أنه وفي النصف الثاني من عصر الدولة الحديثة، أثبتت الدلائل الأثرية أن هناك من بين إجراءات الطقوس الجنزية أن يتم بتر الساق الأمامية لعجل صغير، وقد ظهر ذلك بوضوح في بعض من مقابر الأسرة التاسعة عشرة. ومنها ما ورد ضمن مناظر مقبرة *dhwtj*

^٧ T. G, Allen., Book of the Dead, p. 14, PL. VI.

^٨ K, Bosse-Griffiths., "The Papyrus of Hapi-ankh", p. 99.

^٩ G, Majno., The Healing Hand, p.107.

^{١٠} E, Teeter., Religion and Ritual, p. 141.

^{١١} A. E. P. B, Weigall., "Funeral Ceremony", p.10, fig. 1.

^{١٢} M, El-Khadragy., "The Offering Niche of Sabu/Ibebi ", p. 185, fig. 6.

m hb المشرف على عمال النسيج في معبد آمون من عهد رمسيس الثاني، منظرًا يصور عجلًا صغيراً يقف أمام أمه على ثلاثة قوائم، مما يشير إلى أن عملية البتر قد تمت بالفعل، (شكل ٨) وتظهر البقرة الأم من أمامه رافعة رأسها إلى أعلى تعبيرًا عن العواء والنحيب على صغيرها.^{١٣} كذلك في مقبرة الكاتب الملكي *st mwt - ky* بالعباسيف من عهد الملك رمسيس الثاني، حيث يظهر فيها ضمن الموكب الجنزي عجلًا صغيرًا وقد بترت ساقه الأمامية ومن خلفه المشهد المعتاد لأمه.^{١٤} (شكل ٩) ويبدو أن الفنان قد حرص على تصوير الأم في أغلب الأحيان في مصاحبة صغيرها عن قصد، فعلى الرغم من البقرة الأم يبدو أنها لا تلعب دورًا مذكورًا في الطقوس الجنزية، إلا أن مرافقتها لوليدها الذي يصرخ متألمًا فور بتر ساقه خلال تلك الطقوس يجعلها تبكيه بنواح شديد^{١٥} - وهو ما عبر عنه الفنان بتصويرها مرفوعة الرأس- ليكون في ذلك رمزية تعبيرية مصحوبة بالصوت عن النحيب والبكاء على الشخص المتوفى. وكأنه يريد أن يضفي على أجواء الجنازة روح ملئوها الشجن والألم.

وفي مقبرة R٢٣ بسقارة، والذي يشغل وظيفة المشرف على منشدي الإله بتاح من عصر الرعامسة، دلالة في غاية الأهمية، إذ تتجلى هذه الأهمية في تصوير أربعة من الماشية تقوم بسحب زلاجة مرفوع عليها مقصورة تحتوي على التابوت والمومياء الخاصين بصاحب المقبرة في طريقهم إلى مقره الأبدي. وفي مواجهة القطيع يظهر عجلًا صغيرًا وقد تم بتر ساقه الأمامية.^{١٦} (شكل ١٠) والجدير بالملاحظة أن المنظر هنا يخلو تمامًا من إجراءات طقوسة فتح الفم، بل والأكثر من ذلك، فلم تصل المومياء إلى المقبرة بعد، مما يعني أن الطقوسة نفسها لم يحن وقتها، فمن المعروف أن تلك الطقوسة تبدأ فور وصول المومياء للمقبرة وقبيل إنزالها.^{١٧} إلا أننا نجد منظر العجل حاضرًا وقد تم بتر ساقه، ليكون ذلك دليلًا قاطعًا على انتفاء العلاقة بين بتر ساق العجل وطقوسة فتح الفم.

وإلى جانب مناظر المقابر، قدمت برديات كتب الموتى بخطوطها المختلفة سواء الهيروغليفية أو الهيروغليفية في الفصل الذي يتناول الموكب الجنزي - حيث أنه تغير ترتيبه في العصر المتأخر - منظر العجل في مصاحبة أمه، وقد تنوعت هذه البرديات في تناول حالة العجل وتوقيت الحدث، فمنها ما صوره بعد عملية البتر، والبعض الآخر قد صوره وهو لا يزال مفزوعًا من مصيره المعروف. فمن النوع الأول بردية *hw nfr* سالف الذكر والتي تم تصوير العجل فيها وقد بترت ساقه، كذلك الحال في بردية "أني" الشهيرة والمعروضة بالمتحف البريطاني، حيث نجد نفس المشهد الذي

^{١٣} N. De. G, Davies & A, Gardiner., Seven Private Tombs, PL . V.

^{١٤} M, Negm., The Tomb of Simut called Kyky, p. 26.

^{١٥} J, Assman., Death and Salvation, p. 324.

^{١٦} G. T, Martin., The Tomb-Chapels of Paser and Raia, p.13, PL.22.

^{١٧} S, Sauneron., The Priests of Ancient Egypt, p.109.

يصور العجل واقفاً على قوائمه الثلاثة بعدما تم بتر ساقه الأمامية، (شكل ١١) وفي مواجهته تقف أمه وتبكيه.^{١٨} ومن أسفل هذا المنظر يظهر كاهن يهرول ممسكاً بيديه فخذ الثور الذي طالما أثار الجدل والخلط، حيث أن هذا التزاوج بين المشهدين هو ما جعل الباحثين دوماً على يقين خاطيء بوجود علاقة ما بين العجل والفخذ- الذي أكدت الدراسة أنه يخص الثور ولا يتعلق بالعجل- أما هذا التزاوج فلا يعدو أن يكون تصوير لطقستين متزامنتين جمعت المناظر بينهما تارة وفرقت بينهم تارة أخرى.

وتجدر الإشارة إلى أن هذه الطقسة كانت تجرى على الموتى من النساء كغيرهم من الرجال، فقد أوضحت البردية الجنزية للسيدة *nsi t3 nbt isrw* والمحافظة بالمتحف البريطاني منظرًا مشابهًا للعجل الذي يقف على قوائمه الثلاثة أمام أمه التي تتألم من أجله.^{١٩} (شكل ١٢) ولعل هذا المنظر يؤكد هو الآخر وجوب عدم الربط بين العجل ذو الساق المبتورة، والفخذ الذي دوماً يحملها الكاهن، حيث أن الكاهن هنا يحمل في يديه فخذ ضخم لا يتناسب مع حجم العجل الصغير الذي يقف إلى الخلف منه، حيث يستحيل الإقرار بنسبة هذه الفخذ إلى العجل الصغير ويكون الرأي الأصوب أنها تخص ثورًا بالغًا.

وهذا الأمر الأخير هو ما أكدته البرديات التي صورت العجل بقوائمه الأربعة قبل أن يتم بترها، في حين أن يصاحب تلك المناظر نفس الكاهن يحمل الفخذ مثل بردية *nh p3.f hry* سالفة الذكر،^{٢٠} أو لا يزال يقوم بقطعها مثل بردية *h'py-nh*^{٢١}، أو أن يصور العجل من دون هذا الكاهن الذي يحمل الفخذ تمامًا، كما هو الحال في بردية هيروغليفية من متحف تورين.^{٢٢} (شكل ١٣) ومن الملاحظ في غالبية الأمثلة السابقة إلا فيما ندر، أن العجل سواء تم بتر ساقه أو لا يزال، فكان هو العنصر الوحيد الذي يخالف اتجاه الموكب الجنزي بأكمله، فدانما ما يتم تصويره وكأنه يسعى للفرار مفزوعًا، وكان الفنان أراد أن يعبر بذلك عن حالة الفزع لما سوف يلقاه من مصير مؤلم، حتى وإن كان هذا الإجراء في خدمة المتوفى.

ومن هذا العرض، قد تستند بعض الآراء على ورود هذه الطقسة في كتاب الموتى والمناظر الجنزية للترجيح برمزيته، خاصة وأن قسوة الطقسة والمتمثلة في بتر ساق العجل حيا قد تتماشى مع المناظر الخرافية والتي طالما لجأ إليها المصري القديم في تصوير عالمه الآخر.

والرد على ذلك يمكن اسناده إلى أمرين، أولهما أن تلك الطقسة تتم قبيل عملية الدفن، أي قبل أن يبدأ المتوفى رحلته السفلية التي يتفق الباحث فيها مع سماتها الخرافية،

^{١٨} E. A. W, Budge., Book of the Dead, p. 244.

^{١٩} E. A. W, Budge., Greenfield Papyrus, p. 3, PL. 3.

^{٢٠} T. G, Allen., Book of the Dead, PL. VI.

^{٢١} K, Bosse-Griffiths., "The Papyrus of Hapi-ankh", p. 98.

^{٢٢} R, Lepsius., Das Tottenbuch der Ägypter, PL. III.

أضف إلى ذلك أنها كانت تتم على مرأى ومسمع من أقارب المتوفى الأحياء ممن يشيعونه إلى مثواه الأخير، مما يدحض العامل الزمني هنا فكرة الرمزية المرتبطة بالعالم السفلي.

أما الأمر الثاني فيركن إلى الدليل الأثري، فقد كشفت الحفائر الأثرية التي قامت بها الجامعة الكاثوليكية بلوفان في دير البرشا على بقايا عظمية لسيقان عجول صغيرة بين الركام الموجود عند مداخل المقابر، أو في الممرات المؤدية لغرفة الدفن. وتجدر الإشارة إلى أن جبانة دير البرشا كانت مستخدمة في عصر الدولة القديمة، إلا أنها أعيد استخدامها في عصر الانتقال الثاني وعصر الدولة الحديثة التي ربما تنتمي إليها تلك البقايا.^{٢٣} وكان الظن الغالب أن ساق العجل كانت تقدم إلى المتوفى ضمن قائمة القرابين،^{٢٤} أضف إلى ذلك رأياً آخر قد ابتعد عن الواقع حين أشار إلى أن بقايا السيقان التي عثر عليها بالممرات والأفنية خارج غرفة الدفن إنما هي ما تبقى من وجبات المشاركين في الجنازة من الأقارب بعدما تغذوا على بقايا الأضحية، فكانوا يلقون بالبقايا العظمية داخل الممرات قبل غلق المقبرة.^{٢٥} فإذا صح ذلك فلما إقتصر الأمر على عظام سيقان العجول فقط دون البقية من عظام الجسد؟ كما أنه لم يكن معهوداً أن يخرج أقرباء المتوفى عن سياق الجنازة قبل غلق المقبرة وإتمام طقوس الدفن.

إلا أنه يمكن القول أن من بين كافة قوائم القرابين والتي أشارت إلى أجزاء اللحوم المختلفة التي تدخل في قوائم الغذاء وكذا القرابين، فلم ترد أية إشارة إلى ساق العجل، الأمر الذي يؤكد استخدامها في أغراض طقسية.^{٢٦}

ومما يستلزم الانتباه في تلك البقايا العظمية والتي وجدت بكثرة داخل المقابر، أن ثمة فارق شكلي كبير بين عظام فخذ الثور والتي كانت تتركز دوماً بداخل غرفة الدفن، وبين عظام ساق صغار العجول والتي ثبت وجودها في أماكن متفرقة من المقبرة.^{٢٧} (شكل ١٤)

وهنا وبعد أن أثبتت المصادر الأثرية فضلاً عن البقايا المادية من مخلفات المقابر، أن هناك يقيناً بوجود طقسة جنزية يتم فيها بتر الساق الأمامية لصغير العجل، فيمكن للباحث أن يقدم تفسيراً لمغزى تلك الطقسة من خلال التعرف على أسباب إختيار العجل خصيصاً من بين كافة الأضاحي التي تقدم للمتوفى، والأمر الآخر ما هي القيمة المعنوية في الساق الأمامية دون باقي أجزاء جسد العجل؟

^{٢٣} M. De, Meyer & others., "The Role of Animal ", p.51.

^{٢٤} J. M, Agai., "Resurrection Imageries", p.6.

^{٢٥} N, Alexanian., "Ritualrelikten an Mastabagräbern ", p. 14.

^{٢٦} M. De, Meyer & others., "The Role of Animal ", pp. 63-64.

^{٢٧} M. De, Meyer & others., "The Role of Animal ", p.52, fig. 5.

كان صغير العجل في الحضارة المصرية القديمة بشكل عام وفي الفكر الديني على وجه الخصوص ذو أهمية خاصة، تتمثل في الاعتقاد السائد في كتاب الموتى بتجسيد السماء في صورة البقرة والتي أطلق عليها اسم *hsst*^{٢٨}، فكان جسدها يمثل السماء المنبسطة بينما قوائمها الأربعة تمثل الأعمدة التي ترفعها، وكانت هذه البقرة هي المسئولة عن ولادة الشمس كل يوم، وهنا توحدت تلك الأخيرة في ميلادها مع العجل الصغير الذي بات يرمز للميلاد، ومنها أصبح الربط واضحاً بين إعادة الميلاد المتوفى في السماء والعجل الرضيع.^{٢٩}

ويبدو أن هذا الاعتقاد لم يكن وليد عصر الدولة الحديثة، فقد أشارت له نصوص الأهرامات الخاصة بالملك ونيس أواخر الأسرة الخامسة، وفي سياق الحديث عن إعادة ولادته في السماء وفور عملية التطهير للمولود، حيث قالت: "فإن فم الملك ونيس يشبه فم العجل الرضيع في يوم ولادته".^{٣٠} كذلك الحال بعد عصر الدولة الحديثة، حيث ورد في مقصورة الملكة "أمون ايردي اس" في معبد مدينة هابو وضمن مناظر طقسية فتح الفم المنقوشة على الجدار الجنوبي منها، مايشير إلى الربط بينها لحظة إعادة ولادتها وبين صغير العجل، حيث يقول النص المصاحب: "فإن فمك مثل فم العجل"،^{٣١} وهنا يظهر تشبيهه وتقارب بين فم الملكة لحظة ولادتها في العالم الآخر، وبين فم العجل الوليد الذي يبحث عن غذائه.

أما القيمة في إختيار الساق الأمامية للعجل خصيصاً، فيمكن أن نتفهمها من خلال عدة أمور، منها أن اللغة المصرية القديمة اعتمدت في علاماتها الصوتية على العديد من أجزاء الحيوانات المحيطة بالبيئة، ولعل هذا الإختيار لعلامات بعينها لم يكن بمحض الصدفة، وإنما كانت تحمل دلالات في عقليته، ومنها علامة *whm* التي تختلف كثيراً في صورتها عن علامة *hps*، حيث أن الأولى تمثلها علامة الساق الأمامية - والتي طالما ينسبها الباحثون للثور^{٣٢} بلا مبرر لذلك - أما الثانية فتمثل فخذ الثور بالدليل الأثري، فإذا سلمنا أن علامة *whm* تعني "تجديد أو إعادة"^{٣٣} فيمكن الربط بينها وبين المناظر المتكررة لولادة العجل والتي تزين جدران المقابر على مر العصور الفرعونية، حيث توضح أن أول ما يخرج من البقرة الأم حين وضعها لصغيرها، وأول ما يسحبه الراعي من الوليد لتبدأ حياته الجديدة هي السيقان الأمامية والرأس.^{٣٤} (شكل ١٥ أ، ب) لذا فليس من الغريب أن نجد رأس العجل كذلك موجودة في مناظر المقابر على الرغم من كونها لا تدخل في قوائم

^{٢٨} P. Behrens., "Kalb", col. 296.

^{٢٩} E. A. W, Budge., Book of the Dead, pp. 132-133.

^{٣٠} A, Roth., "The *psš-kt*", p. 120.

^{٣١} M. F, Ayad., " Layout of the Opening of the Mouth ", p.119.

^{٣٢} A, Gardiner., Egyptian Grammar, 3rd ed, SL, F 25.

^{٣٣} Wb, I, 340; A, Badawi& H, Kees., Hand Wörterbuch, p.58.

^{٣٤} D. P, Silverman, Ancient Egypt, p.237.

القرابين والطعام عند المصري القديم، فربما هي الأخرى ترتبط بإجراء طقسي يهدف إلى إعادة الولادة.^{٣٥}

ومن هنا إختار المصري القديم علامة ساق العجل لتعبر أولاً عن معنى "التجديد والإعادة" في اللغة المصرية القديمة، وكان باعثه في ذلك ما شهده في الطبيعة لحظة ولادته. وفي الوقت ذاته اعتبرت هي نفسها رمزاً يتم تقديمه إلى المتوفى في طقسة جنزية قبيل عملية الدفن كي تمنحه القدرة على إعادة الولادة في العالم الآخر.

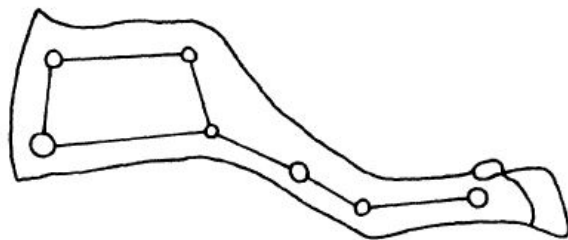
وإلى جانب القيمة اللغوية لساق العجل ومدلولها، يبدو أنه قد استلهم من فرط حركة هذا الحيوان والتي تتبع من ساقيه الأماميتين، ما ينشده للمومياء من قوة حركية، وقد ألمحت مناظر المقابر إلى أن المصري القديم قد أدرك أن الوسيلة المثلى لتوثيق العجول هو ربطها من إحدى ساقيه الأماميتين، الأمر الذي يفسر الفارق في مناظر المواكب الجنزية والتي يصحب فيها البشر مجموعات من الماشية البالغة، فنجدها إما تسير حرة أو موثوقة الرباط حول رقابها، أما صغار العجول، فنجدها دائماً موثوقة من إحدى ساقيه الأماميتين لكبح جماحها.^{٣٦} (شكل ١٦ أ، ب)

ويتيق أمر أخير في هذا الصدد، وهو ضرورة تنفيذ تلك الطقسة على حيوان حي وقبل ذبحه، واقع الأمر، وبعيداً عن الجانب الجنزي، فقد آمن المصري القديم بالقدرة السحرية الكامنة في دماء الماشية ولحومها النيئة، والتي يمكن لها أن تمنح الشخص المريض قدر من القوة الحركية، وقد ظهر ذلك صريحاً في بعض البرديات التي تحوي وصفات طبية مثل برديات "ابريس وهيرست وبرلين".^{٣٧} لذا فقد رأى أنه من المناسب في تنفيذ تلك الطقسة الجنزية، أن يقوم ببتن ساق العجل حياً قبل أن تنسحب الدماء من الشرايين المغذية للأطراف في حال ذبحها مسبقاً، وحينها لم تعد هذه الساق مجدية لمغزاها.

^{٣٥} M. De, Meyer & others., "The Role of Animal ", p.62.

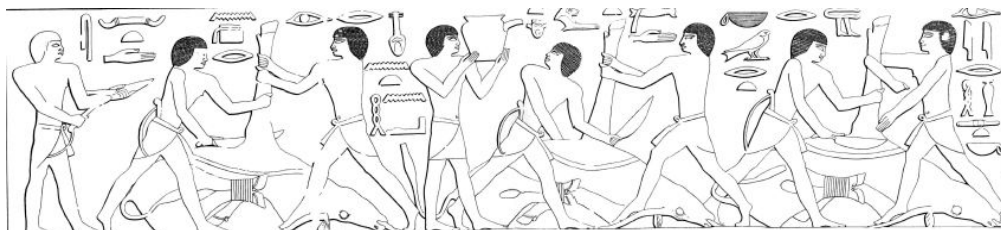^{٣٦} N. De G, Davies., some Theban Tombs, PL.I.

^{٣٧} A. A, Gordon & A. H, Gordon., "The K3 as an Animating ", p.34.



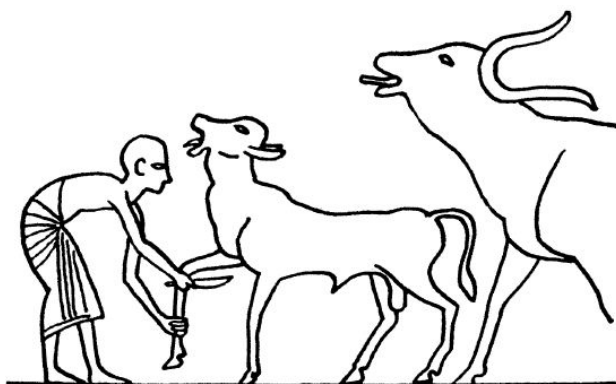
(شكل ١)

A. M, Roth., "Fingers, Stars and the Opening of the Mouth", p.70, fig.10.




(شكل ٢)

N. De. G, Davies., The Mastaba of Ptahhetep, PL. XXVI.



(شكل ٣)

A. E. P. B, Weigall., "Funeral Ceremony", , p. 10, fig.1.



(شكل ٤)

E. A. W, Budge., book of the dead, facsimile 7



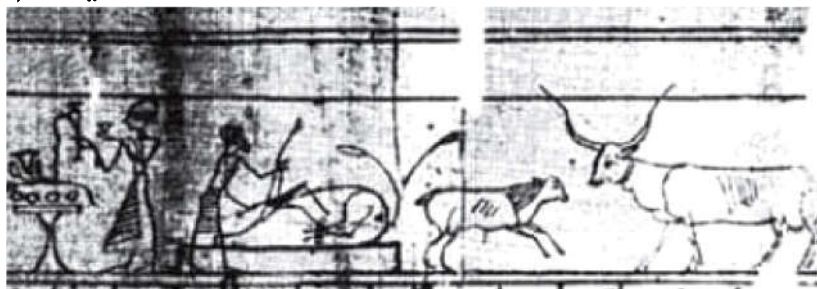
(شكل ٥)

R. A, Caminos., "Mummy Bandages", fig. 5.



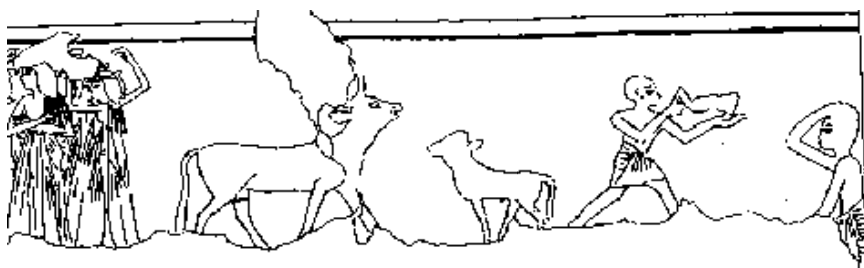
(شكل ٦)

T. G, Allen., Book of the Dead, p. 14, PL. VI.



(شكل ٧)

K, Bosse-Griffiths., "The Papyrus of Hapi-ankh", p.98.



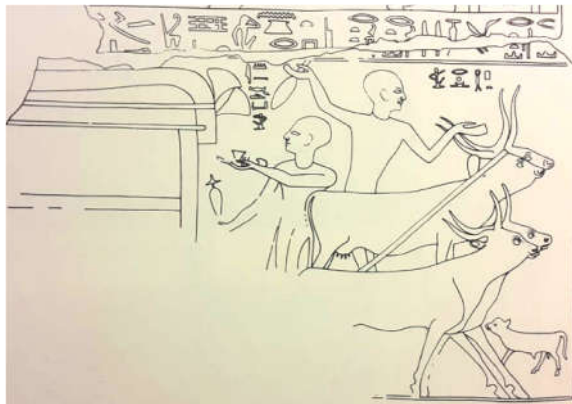(شكل ٨)

N. De. G, Davies & A, Gardiner., Seven Private Tombs , PL . V.



(شكل ٩)

M, Negm., The Tomb of Simut called Kyky, Pl. XXV.



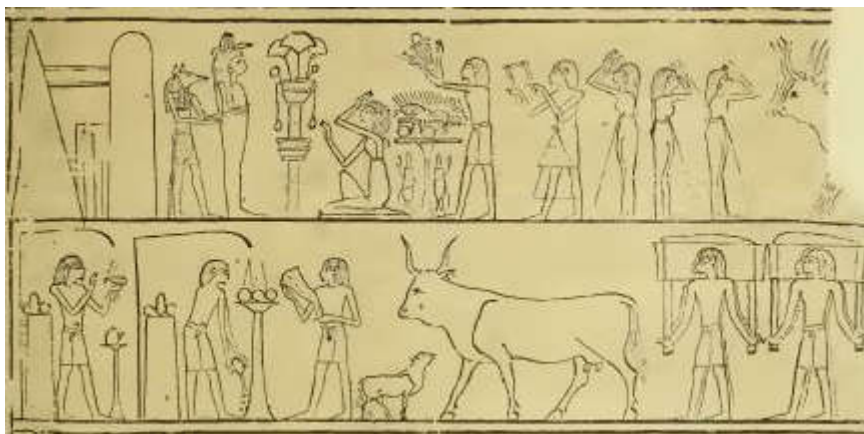(شكل ١٠)

G. T, Martin., The Tomb-Chapels of Paser and Raia , PL.22.



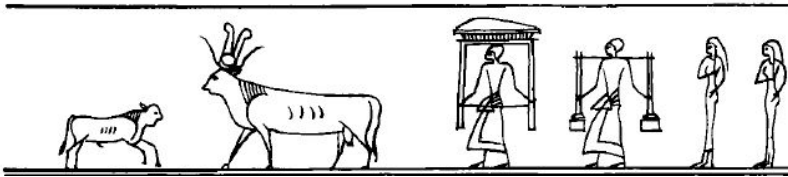
(شكل ١١)

E. A. W, Budge., Book of the Dead, p. 244.



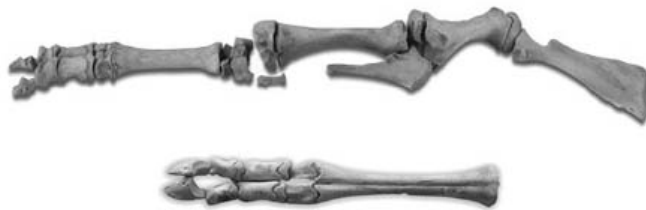(شكل ١٢)

E. A. W, Budge., Greenfield Papyrus, PL. 3.



(شكل ١٣)

R, Lepsius., Das Tottenbuch der Ägypter, PL. III.



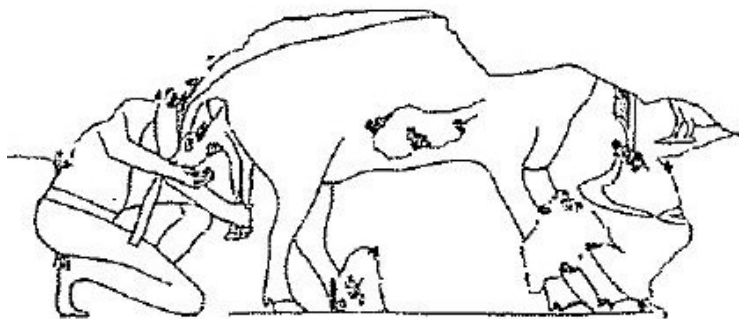
(شكل ١٤)

M. De, Meyer & others., "The Role of Animal", p.51.



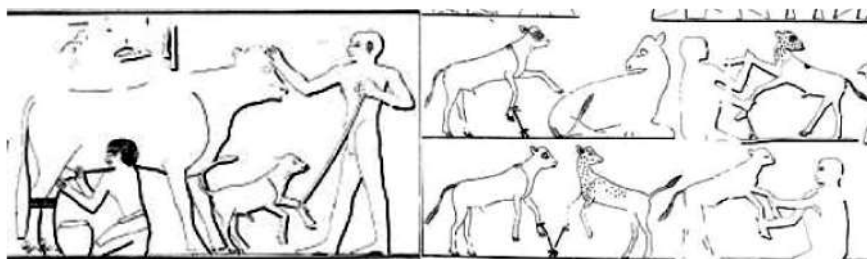
(شكل ١٥)

D. P, Silverman, Ancient Egypt, p.237.



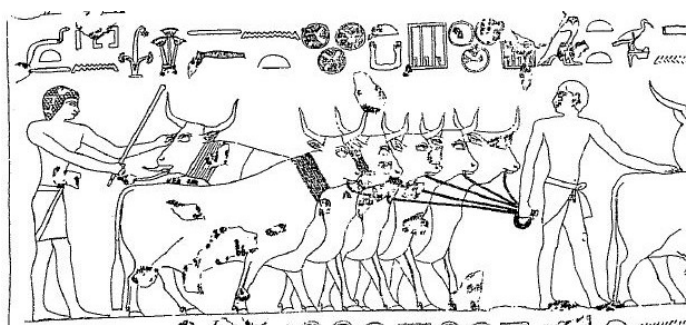
(شكل ١٥ ب)

R. F. E, Baget & A. A, Pirie., The Tomb of Ptah-hetep, Pl.XXXI.



(شكل ١٦ أ)

N. De. G, Davies., The Mastaba of Ptahhetep , PL.XI-XVII.



(شكل ١٦ ب)

R. F. E, Baget & A. A, Pirie., The Tomb of Ptah-hetep, Pl.XXXI.

- Agai, J. M., "Resurrection Imageries: A study of the motives of extravagant burial ritual in ancient Egypt" *Verbum et Ecclesia* 36, No. 1, University of Pretoria (2015), pp.1-7.
- Alexanian, N., "Ritualrelikten an Mastabagräbern des Alten Reiches", in: *Stationen Beiträge zur Kulturgeschichte Ägyptens*, Mainz (1998), pp. 3-22.
- Allen, T. G., *The Egyptian Book of the Dead Documents in the Oriental Institute Museum at the University of Chicago*, University of Chicago Press (1960).
- Andrews, C., *Egyptian Mummies*, Harvard University Press (2004).
- Assman, J., *Death and Salvation in Ancient Egypt*, Cornell University Press, New York (2005).
- Ayad, M. F., "The Selection and Layout of the Opening of the Mouth in the Chapel of Amenirdis I at Madinet Habu", *JARCE* 41, Chicago (2004), pp.113-133.
- Badawi, A & Kees, H., *Hand Wörterbuch der Ägyptische Sprache*, Kairo-Staatsdruckerei (1958).
- Behrens, P., *Kalb*, in: *LÄ III*.
- Bosse-Griffiths, K., "The Papyrus of Hapi-ankh", *ZÄS* 123, (1996), pp. 97-102.
- Budge, E. A. W., *Greenfield Papyrus in the British Museum*, London (1912).
- Budge, E. A. W., *The Book of the Dead: Papyrus of Ani, Scribe and Treasurer of the Temples of Egypt, About 1450 B.C, Vol. I*, London (1913).
- Caminos, R. A., "On Ancient Egyptian Mummy Bandages", *Orientalia*, Nova Series, 61, No. 4, Roma (1992), pp. 337-353.
- Davies, N. De. G., *The Mastaba of Ptahhetep and Akhethetep at Saqqara*, London (1901).
- Davies, N. De. G & A, Gardiner., *Seven Private Tombs at Kurnah*, London (1948).
- Davies, N. De G., *Scenes from some Theban Tombs: (nos.38, 66, 162, with excerpts from 81)*, Oxford (1963).
- El-Khadragy, M., "The Offering Niche of Sabu/Ibebi in the Cairo Museum", *SAK* 33, Hamburg (2005), pp. 169-199.
- Gardiner, A., *Egyptian Grammar*, 3rd ed, London (1973).
- Gordon, A. A & Gordon, A. H., "The *K3* as an Animating Force", *JARCE* 33, Chicago (1996), pp.31-35.
- Hassan, S., *Excavations at Giza, IV*, Cairo (1943).
- Lepsius, R., *Das Todtenbuch der Ägypter nach dem Hierolyphischen Papyrus in Turin*, Leipzig (1942).

- Majno, G., *The Healing Hand: Man and Wound in the Ancient World*, Cambridge (1975).
- Martin G. T., *The Tomb-Chapels of Paser and Raia at Saqqara.*, London (1985).
- Meyer, M. De & Neer, W. V & Peeters, C & Willems, H., "The Role of Animal in the Funerary Rites at Dayr al-Barsha", **JARCE** 42, Chicago (2005-2006), pp.45-71.
- Negm, M., *The Tomb of Simut called Kyky: Theban Tomb 409 at Qurnah*, Aris & Phillips (1997).
- Roth, A., "The *psš-kt* and the Opening of the Mouth Ceremony: A Ritual of Birth and Rebirth", **JEA** 78, London (1992), p. 113-147.
- Roth, A. M., "Fingers, Stars and the Opening of the Mouth: The Nature and Function of the ntrwy Blades", **JEA** 79, London (1993), pp.57-79.
- Sauneron S., *The Priests of Ancient Egypt*, Cornell University Press, New York (2000).
- Silverman, D. P., *Ancient Egypt*, Oxford University Press (2003).
- Teeter, E., *Religion and Ritual in Ancient Egypt*, Cambridge University Press (2001).
- Tylor, J. H., *Journey Through the Afterlife: Ancient Egyptian Book of the Dead*, Harvard University Press (2010).
- Weigall, A. E. P. B., "An Ancient Egyptian Funeral Ceremony", **JEA** 2 No. 1, London (1915), pp. 10-12.

A ritual of Calf 's foreleg amputation in Ancient Egypt

Dr.Emad Ahmed Ibrahim El Sayyad *

Abstract:

There is a general consensus among researchers that the *wḥm* sign in hieroglyph does indeed represent an ox leg as was initially proposed by Alan Gardiner. However, this explanation raises several questions regarding the sign's true origin, as there is no archeological evidence pointing to scenes of an ox's foreleg being amputated. In fact, no archeological source seems to reveal the role, use, or even appearance of an ox leg, which in turn necessitates that we re-examine the nature of this hieroglyphic sign, as it can reveal much about its intended purpose and meaning. To clarify, I would like to note the distinction between this foreleg and the famous ox thigh *ḥpš* present in scenes depicting funerals and everyday life in Ancient Egypt.

In order to identify which animal this leg was amputated from and what this implies, we must first return to those scenes depicting cattle and their treatment by Ancient Egyptians. Indeed, various archeological sources reveal a somewhat harsh funerary practice in which a live calf's foreleg is amputated just above the knee, to then be used as part of a funerary rite at the time of burial. More specifically, it appears that by being presented with the calf's foreleg, the deceased is then able to be reborn in the afterlife.

We knew that offering scenes and lists, doesn't contain any proofs to use a foreleg in their food, so that we can consider its existence in the passages of some private tombs, an important indication of its funerary role. This harsh ritual depicting in some tombs and funerary papyrus, the origin and indication of this ritual will be explain in the research.

* Lecturer in the Department of History and Archaeology Faculty of Arts - Alexandria University

Key words:

Ritual - Calf - Foreleg - Harsh - Funerary - Thigh - Ox - opening the mouth - Priest - Amputation - Rebirth - Lamentation